

Erst hatte sie kein Glück...

Diese Patientin stellte sich im April 2005 gerade dreizehnjährig mit Schmerzen am linken unteren Milch-Fünfer in unserer Praxis vor.

Autor: Dr. Dr. Rüdiger Osswald

Je jünger die Patienten, desto schädlicher sind bekanntlich Röntgenstrahlen. Deshalb röntgen wir Kinder nur im Ausnahmefall. Da hier der Milchzahn jedoch für das Alter der Patientin ungewöhnlich fest war, haben wir einen Zahnfilm angefertigt, um eine Entscheidung zwischen Wurzelkanalbehandlung oder Exzision treffen zu können. Unter einem derart festen Milch-Fünfer findet sich ja gar nicht selten ein eingeklemmter, durch die ungenügende Resorption der Milchzahnwurzel am Durchbruch gehinderter bleibender Zahn. In diesem Fall war der bleibende Fünfer gar nicht angelegt. Bei vollständig gesundem Milchzahn fällt die Entscheidung zwischen Exzision mit kieferorthopädischen Lückenschluss oder langfristigem Erhalt mit der Option auf späteren Ersatz durch eine implantatgetragene Krone nicht immer leicht. Schließlich kennt jeder erfahrene Allgemeinzahnarzt erwachsene Patienten, bei denen ein persistierender Milch-Fünfer noch immer beschwerdefrei und knallfest in Funktion steht. In unserem Fall ergab sich die Indikation zur Exzision aufgrund des erheblichen Zerstörungsgrades bei angelegtem Achter quasi von selbst. Als unerfreulicher Nebentypus zeigte sich eine ausgeprägte kariöse Läsion an dem noch vollständig mit intakter Schleimhaut bedecktem Zahn 37.

Leider stellte die Mutter die kleine Patientin nicht – wie ausführlich be- und gesprochen – unmittelbar nach Durchbruch von 37 durch die Schleimhaut erneut vor.

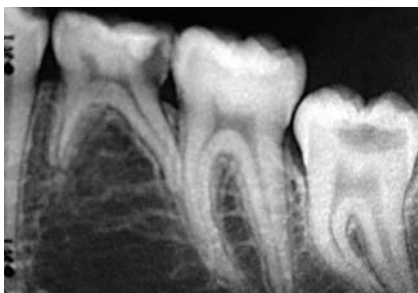


Abb. 1: Ausgangsbefund im April 2005.

Sie erschien vielmehr erst ein gutes Jahr später, nachdem sie von der Kieferorthopädin mehrfach ermahnt worden war, den Zahn trotz Beschwerdefreiheit nun endlich konservierend versorgen zu lassen. Beim Exkavieren kam es dann zu der zu erwartenden breitflächigen Eröffnung der Pulpa, die eine Wurzelkanalbehandlung unumgänglich machte.

...und dann kam auch noch (unser) Pech dazu!

(frei nach Jürgen „Kobra“ Wegmann)

Denn zu allem Überfluss brach uns beim Aufbereiten eine Feile in einem der mesialen Wurzelkanäle ab. Nach Aufklärung und über das sonst übliche Maß ausgedehnter Desinfektionsphase, erfolgte die Wurzelkanalfüllung unter Belassen des Feilenfragments knapp vier Monate später. Die erste Verlaufskontrolle nach 3 Jahren zeigt bei klinischer Beschwerdefreiheit anhaltend unauffällige apikale Verhältnisse.

Gerade in derart unglücklich verlaufenden Fällen sind wir natürlich heilfroh, über ein Endodontie-Protokoll zu verfügen, bei dessen strikter Anwendung wir – insbesondere auch den erschrockenen Eltern gegenüber – mit gutem Gewissen voraussagen können, dass es trotz dieser unerfreulichen Komplikation mit einer Wahrscheinlichkeit von sehr, sehr nahe an 100 % nicht zur Ausbildung eines Granuloms mit möglichen

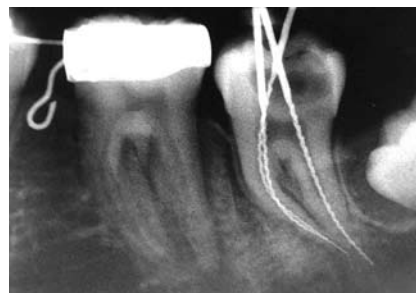

Abb. 2: Messaufnahme im April 2006.



Dr. Dr. Rüdiger Osswald

negativen Folgen bis hin zum Zahnverlust kommen wird. Dies ganz im Gegenteil zur aktuell gelehrteten Behandlung nach dem sogenannten Goldstandard der Spezialisten, bei der es – wissenschaftlich mit guter Evidenz belegt – bereits im Falle einer Vitalextraktion ohne frakturiertes Instrument in ca. 10 % der Fälle zur Ausbildung einer röntgenologisch nachweisbaren apikalen Ostitis kommt.

Darüber hinaus belegen wissenschaftliche Studien, dass es für die Prognose des Zahnes unerheblich ist, ob das Fragment entfernt wird oder nicht. Entscheidend ist vielmehr, ob sich eine apikale Ostitis ausgebildet oder nicht, oder aber ob ein bereits bestehendes Granulom unter der Therapie ausheilt oder nicht. Wir befinden uns also mit unserer Indikationsstellung zum Belassen schwer zu entfernender Fragmente im Einklang mit den Ergebnissen der wissenschaftlichen Untersuchungen, auch wenn die Endodontologen aus welchem Grunde auch immer in ihren Veröffentlichungen bemüht sind, uns das Gegenteil glauben zu machen. Vor diesem Hintergrund wundert es nicht, dass wir uns auch nach mehr als 20 Jahren erfolgreicher und keinesfalls immer komplikationslos verlaufenden endodontologischer Mechanik bisher an keinen Zahn erinnern können,

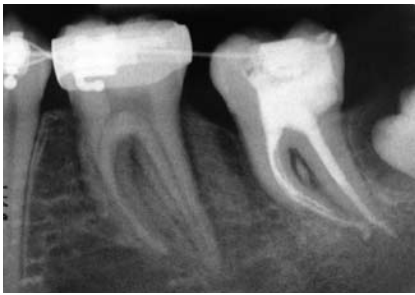

Abb. 3: Unmittelbar nach WF im August 2006 mit Feilen-Fragment im mesiovestibulären Wurzelkanal bei klinischer Beschwerdefreiheit.

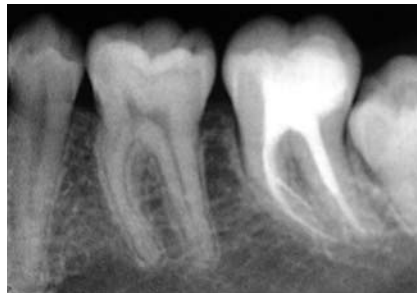


Abb. 4: Verlaufskontrolle nach 3 Jahren mit röntgenologisch unauffälligen apikalen Verhältnissen bei klinisch anhaltender Beschwerdefreiheit.

den wir wegen eines frakturierten Instrumentes extrahieren mussten. In einigen wenigen der sehr seltenen Fälle, in denen

das Fragment über die Wurzelspitze hinausragte, war allerdings eine Wurzelspitzenresektion erforderlich, um den betrof-

fenen Patienten klinisch beschwerdefrei zu bekommen.

Komplikationen gehören zur Medizin wie der Teufel zum Weihwasser. Für eine voraussagbar erfolgreiche Behandlung ist allein entscheidend, dass sich ihre Frequenz im Rahmen hält, und dass der Behandler im Falle des Falles über Protokolle verfügt, diese Komplikationen erfolgreich zu behandeln. Dann schläft es sich auch gleich besser. Pech hatte das Mädel – zumindest die Zähne betreffend – ja nun wahrlich mehr als genug.

Kurstermine der Akademie für Praxisnahe Zahnheilkunde (APZ):

Weimar, am 14. November 2009

Dr. Dr. Osswald: „Indikationsgerechte Endodontie“

Informationen: www.apzonline.net

Weitere Informationen

Dr. Dr. Rüdiger Osswald

Fritz-Hommel-Weg 4

D-80805 München

Telefon: +49 (0)89 3618030

Telefax: +49 (0)89 36100294

E-Mail: ruediger.osswald@t-online.de

Internet: www.tarzahn.de

Anzeige

Flexibilität in Form und Service

Unsere Möbellinien für Ihre Praxis:

- VERANET** »Schlichte Eleganz«
Kostengünstig, effektiv & funktionell
- MALUMA** »Innovatives Design«
Modernes Dekor mit mehr Flexibilität
- FRAMOSIA** »Hochwertig & funktionell«
Einzigartige Raumausnutzung
- VOLUMA** »Round & straight«
Exklusives Design für hohe Ansprüche

Ihre Vorteile:

- 180 RAL-Farben ohne Aufpreis
- Optimale Platzausnutzung
- Sonderanfertigungen
- Keine Lieferkosten

Aktionsangebot

Sterizeile **VERANET**
schon ab: (Zzgl. MwSt.)

€ 5.777,-

Verkauf nur über Fachhandel



Foto: © 2008 Jupiterimages | Layout: www.stilfotografie.de

Medizin Praxis
Le-IS Stahlmöbel GmbH
Dental Labor

Le-IS Stahlmöbel GmbH
Friedrich-Ebert-Straße 28A · 99830 Treffurt
Tel: +49 (0) 3 69 23 - 8 08 84 · Fax: +49 (0) 3 69 23 - 5 13 04
E-Mail: service@le-is.de · Internet: www.le-is.de